

OTITE POR MALASSEZIA EM CÃO – RELATO DE CASO-

REOLON, Mariana¹; NORONHA, Felipe¹; DALL'ASTA, Luiza Bastiani¹
OLIVEIRA, Moisés¹; BERNARDI, Éder²; SILVA, Aline Alves³; MARTINS, Danieli
Brolo⁴; OLIVEIRA, Emanuelle Zanella⁵; ALCÂNTARA, Pedro⁶ (*in memoria*)⁷

Palavras Chave: Citologia. Ouvido. Fungo. Microbiota auricular. Canino.

Introdução

O ouvido é dividido em três partes. O ouvido externo que é composto pela pina (aurícula) e canais vertical e horizontal (meato/ conduto auditivo externo), médio que consiste em membrana timpânica, bula óssea e ossículos auditivos, e o interno se compõe com labirintos ósseos e membranosos que estão localizados na porção petrosa do osso temporal (ROSYCHUK; LUTTGEN, 1997). A porção externa do ouvido possui uma microbiota residente que é composta por cocos e bastonetes Gram-positivos, e leveduras da espécie *Malassezia pachydermatis* (*M. pachydermatis*) (OLIVEIRA, 2006).

A otite canina é um dos principais motivos para consulta veterinária, representando um alto índice dos casos atendidos na clínica (RAMALHO *apud* CARDOSO), e destes 76% constituem a otite externa crônica. Esta é muito comum e seu tratamento vem se tornando cada vez mais difícil devido à alta incidência de recidivas (CARDOSO, 2009). Assim, o objetivo deste trabalho é relatar um caso de otite externa em um canino, ocasionada pelo fungo *M. pachydermatis*.

Material e Métodos

Foi atendido no Hospital Veterinário da Universidade de Cruz Alta (HV-UNICRUZ) um canino, fêmea, 15 anos de idade, sem raça definida (SRD) (Figura 1). O animal veio à consulta, pois havia brigado com outros cães de rua e estava com alguns ferimentos na região da cabeça e pescoço. Ao exame físico observou-se pele escurecida, alopecia em alguns locais e cheiro rançoso.

¹ Médico Veterinário autônomo, mariana.reolon@yahoo.com.br

² Acadêmico do curso de Medicina Veterinária da Universidade de Cruz Alta UNICRUZ- RS ederlucio@hotmail.com

³ Professora responsável pelas disciplinas de Farmacologia Veterinária e Anestesiologia Veterinária, UNICRUZ- RS. Email: alinesa@bol.com.br

⁴ Professora assistente, disciplina de Clínica de Pequenos Animais, UNICRUZ-RS. Email: vetdanielimartins@yahoo.com.br

⁵ Médica Veterinária Plantonista do Hospital Veterinário- UNICRUZ.

⁶ Médico Veterinário do Hospital Veterinário- UNICRUZ.

⁷ Professora assistente, disciplina de Clínica de Pequenos Animais, UNICRUZ-RS. Email: vetdanielimartins@yahoo.com.br

Os ouvidos estavam sujos e com odor desagradável. Na região cervical constataram-se pequenas lesões com sangramento leve.




Figura 1 – Paciente apresentando pele escura e pelame ressecado.

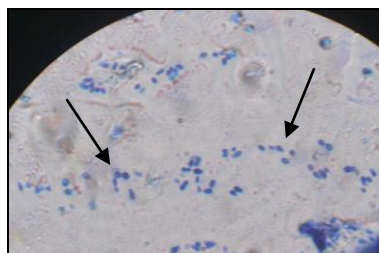


Figura 2 – Exame citológico

A paciente foi encaminhada para a internação para higienização dos ferimentos com solução clorexidine 0,2% após foi usada a pomada composta com gentamicina, sulfanilamida, sulfadiazina e vitamina A. O curativo fora fixado com ataduras. Como medicação sistêmica empregou-se meloxicam, 0,2mg/kg, cloridrato de tramadol, 2mg/kg, enrofloxacin 5mg/kg, metronidazol, 15mg/kg.

Como a paciente apresentava odor desagradável e secreção no conduto auditivo foi coletado cerúmen dos dois ouvidos para citologia e cultura fúngica e bacteriana.

Resultados e Discussões

O exame citológico foi positivo para *M. pachydermatis* (Figura 2). A partir do resultado do citológico iniciou-se o tratamento tópico com ceruminolítico e uma solução otológica composta de: tiabendazol, sulfato de neomicina, dexametasona e cloridrato de lidocaína, junto à tratamento sistêmico com intraconazol durante 1 mês, inicialmente.

As otites externas e as dermatites ocorrem por causas multifatoriais, estas provocam alterações de pH, umidade, temperatura, o que facilita a multiplicação de agentes secundários e oportunistas dificultando a eficácia do tratamento (NOBRE, 1998). Essa enfermidade pode ser classificada quanto a evolução aguda ou crônica, pelo tipo de secreção presente ceruminosa e purulenta e ainda conforme o agente etiológico em bacteriana, fúngica ou parasitária (MUELLER, 2007).

A *Malassezia pachydermatis* é um habitante natural dos ouvidos e da pele dos cães, podendo se tornar oportunista, e quando se instala necessita de tratamento prolongado possuindo várias recidivas (APPELT; CAVALCANTE, 2008). Ainda a *M. pachydermatis* pode estar sozinha ou associada a outros agentes, sendo que a otite externa tem etiologia muito complexa. Este fungo é uma levedura oportunista e patogênica que apresenta alta infectividade, em casos em que há

temperatura e umidade há um aumento no número de células desta levedura no meato acústico externo e na pele assim como em casos de distúrbios imunológicos (NASCENTE, 2006). Santos (2007) cita que quando há condições de umidade e temperatura além da *M. pachydermatis* há outro habitante da flora do conduto auditivo que prolifera-se de forma intensa que é o *Staphilococcus* sp. agem como forma perpetuante de otite externa em cães.

Ainda o autor acima citado diz que existem algumas causas primárias de otite, estas podem levar a uma alteração da homeostase da orelha, são estas, os ácaros, corpos estranhos, atopia ou causas iatrogênicas, mas também existem os fatores predisponentes como a conformação do conduto auditivo, excesso de pelos ou distúrbios de queratinização.

Cardoso (2009) cita algumas causas de otite predisponente, primária, secundária e perpetuante, sendo que causas predisponentes são aquelas que aumentam o risco de otite, ou seja, a conformação das pinas, morfologia do conduto, maceração do epitélio, doenças sistêmicas, alterações climáticas e febre, causas primárias são os causadores de otite, secundárias são aqueles que contribuem para a ocorrência da doença apenas em orelhas anormais ou em conjunção a fatores predisponentes e as formas perpetuantes são aquelas que resultam da inflamação provocando mudanças patológicas da orelha que impedem a resolução da otite, ou seja, infecções bacterianas e fúngicas, alterações progressivas no conduto auditivo e presença de otite média.

Alguns sinais clínicos de otite externa são citados por Noxon (2008), como: agitação da cabeça, coceira, ato de esfregar as orelhas, secreção auricular, dor ao redor das orelhas ou da cabeça, estas manifestadas por choro ou ganido, mau odor, manchas na pele periauricular, bochecha e atrás da orelha, alterações comportamentais e perda da audição. No caso relatado a paciente veio a consulta por outro motivo e o proprietário não reclamou de nenhum sinal de incomodo em relação aos ouvidos, mas através do exame clínico observamos que havia odor rançoso nos dois ouvidos e cerúmen com coloração escura.

Conclusão

Apesar das otites não apresentarem risco de morte para o animal não se pode negligenciar esta doença, pois, esta causa dor e pode até causar a perda da audição, tendo então que ser tratada imediatamente. Nestes casos o exame citológico é muito importante, pois fornece um resultado imediato, barato e prático adiantando o tratamento.

Referencias

- APPELT, C. E; CAVALCANTE, L. F. H. **Malassezia Pachydermatis em Cães e sua Susceptibilidade aos Antifúngicos Azóis: Revisão de Literatura.** Disponível em: <http://www.ulbra.br/medicina-veterinaria/files/revista_v6_n1.pdf#page=22>. Acesso em: 10 de maio de 2011.
- CARDOSO, R. L. **Atividade Antimicrobiana do Extrato de Própolis Frente a Isolados de Staphylococcus Coagulase Positiva e Malassezia pachydermatis de Otite Canina.** Disponível em: <<http://coralx.ufsm.br/ppgm/DISSERTA%C7%D5ES/2009/Rosemari%20Laura%20Cardoso.pdf>>. Acesso em: 13 de maio de 2011.
- CARVALHO, L. V. C. et. al. **Otite Crônica em Cão: Diagnóstico Laboratorial e Tratamento.** Disponível em: <<http://www.sigeventos.com.br/jepex/inscricao/resumos/0001/R1101-2.PDF>>. Acesso em: 10 de maio de 2011.
- MUELLER, E. N. et al. **Importância da Citologia Direta Associada à Cultura Microbiológica em Casos de Otite Externa Canina.** Disponível em: <http://www.ufpel.tche.br/cic/2007/cd/pdf/CA/CA_01466.pdf>. Acesso em 03 de maio de 2011.
- NASCENTE, P. S. **Estudo da População de Malassezia pachydermatis em Otite Externa Canina e Avaliação da Sensibilidade in vitro e in vivo frente a Antifúngicos.** Disponível em: <<http://www.lume.ufrgs.br/bitstream/handle/10183/6286/000528091.pdf?sequence=1>>. Acesso em: 15 de maio de 2011.
- NOBRE, M. et al. **Malassezia pachydermatis e Outros Agentes Infeciosos nas Otites Externas e Dermatites em Cães.** Disponível em: <<http://www.scielo.br/pdf/cr/v28n3/a16v28n3.pdf>>. Acesso em: 08 de maio de 2011.
- OLIVEIRA, L. C. et. al. **Perfil de Isolamento Microbiano em Cães com Otite Média e Externa Associadas.** Disponível em: <<http://www.scielo.br/pdf/abmvz/v58n6/06.pdf>>. Acesso em: 07 de maio de 2011.
- ROSYCHUK, R. A. W. et.al. Afecções do ouvido. ETTINGER, S. J. et. al. **Tratado de Medicina Interna Veterinária.** 1ªed. São Paulo- SP: Manole Ltda, 1997. Cap. 79. p. 761- 785.
- SANTOS, R. R. **Sensibilidade in vitro da Microbiota da Orelha de Cães com Otite Externa a Cinco Antimicrobianos.** Disponível em: <<http://www.ufrgs.br/actavet/35-suple-2/anclivepa%20artigos%20dermatologia.pdf>>. Acesso em: 03 de maio de 2011.